

Análise histomorfométrica do reparo ósseo em tíbias de ratos castrados submetidos ao efeito do alendronato sódico

Histomorphometric analysis of bone repair in tibias of castrated rats submitted to the effects of sodium alendronate

Pedro VICENTE NETO¹
Camila Aparecida PECCARO¹
Eleny Zanella BALDUCCI²

RESUMO

Objetivo: Avaliar por meio da análise histomorfométrica o efeito do alendronato sódico, utilizado para tratamento da osteoporose, na reparação óssea em defeitos previamente confeccionados em tíbias direitas de ratos submetidos à castração.

Métodos: Os ratos tratados receberam, uma vez por semana, injeção subcutânea de alendronato sódico diluído em solução salina na dose de 0,7mg/kg e os controles, a mesma dose de salina. Aos 16, 30 e 44 dias após a aplicação da primeira dose do alendronato sódico, os animais foram sacrificados, as tíbias direitas removidas e processadas para análise histomorfométrica. A densidade volumétrica foi estimada por um método de contagem diferencial de pontos, em imagens histológicas analisadas ao microscópio munido de uma ocular (10X) contendo um retículo com 25 pontos equidistantes totalizando 100 pontos para cada animal analisado.

Resultados: A análise demonstrou que a administração do alendronato sódico, em ratos castrados, estimulou a formação de tecido ósseo, em todos os períodos observados, sendo mais significativa, nos períodos de 16 e 30 dias.

Conclusão: O alendronato sódico interferiu na homeostasia mineral, favorecendo o reparo ósseo.

Termos de indexação: Alendronato. Ratos. Regeneração óssea.

ABSTRACT

Objective: This study used histomorphometric analysis to investigate the effect of sodium alendronate, used for the treatment of osteoporosis, on the repair of surgically-induced bone defects in the tibia of castrated rats.

Methods: The castrated animals were given subcutaneous injections of sodium alendronate (0.7mg/Kg) diluted in saline once a week; the control animals were given the same dose of saline. At 16, 30 and 44 days after the first injection of sodium alendronate, the animals were sacrificed and the right tibias were removed and processed for histomorphometric analysis. The volumetric bone mineral density was estimated by a reticular grid (25 points) attached to a light microscope. The number of points on the bone tissue was counted in the histological sections, totaling 100 points/animal.

Results: The results revealed that sodium alendronate stimulated bone formation in castrated rats in all occasions, mainly at 16 and 30 days.

Conclusion: Sodium alendronate affects mineral homeostasis, promoting bone repair.

Indexing terms: Alendronate. Bone regeneration. Rats.

INTRODUÇÃO

O osso é um tecido metabolicamente ativo que está em constante renovação, o qual mantém a sua integridade estrutural e homeostasia mineral¹⁻³ dependentes do equilíbrio entre os processos de deposição e de reabsorção. A perda deste equilíbrio altera a matriz e a mineralização óssea⁴.

Apesar de sofrer a influência da dieta, dos estímulos físicos e de fatores genéticos, o controle do metabolismo ósseo é feito por hormônios, fatores de crescimento, citocinas e pela comunicação celular³⁻⁴. O Paratormônio (PTH), a Calcitonina

(CT) e a vitamina D são os principais reguladores da homeostasia mineral⁵, enquanto o estrógeno, os andrógenos, a tiroxina e a triiodotironina influenciam o metabolismo ósseo, controlando, de forma diferenciada, a reabsorção e a aposição óssea²⁻⁴.

Ao longo da vida vão sendo acumulados desequilíbrios entre os dois processos metabólicos, principalmente em função da manutenção da calcemia. Havendo aceleração do processo catabólico, a perda de osso acaba por se instalar, principalmente se fatores inibidores da aposição óssea, como os inerentes a senescência (síntese proteica deficiente, déficit hormonal, absorção deficiente de nutrientes, etc.), estejam associados. A indubitável consequência disso é a osteoporose^{2-4,6}.

¹ Universidade Estadual Paulista Júlio de Mesquita Filho, Faculdade de Odontologia, Araraquara, SP, Brasil.

² Universidade Estadual Paulista Júlio de Mesquita Filho, Faculdade de Odontologia, Departamento de Morfologia. Rua Humaitá, 1680, 14801-903, Araraquara, SP, Brasil. Correspondência para / Correspondence to: EB ROSLINDO. E-mail: <eleny@foar.unesp.br>.

A preocupação com a osteoporose, durante muitos anos, estava voltada principalmente para o sexo feminino, relacionando-a com as alterações hormonais causadas pela menopausa. Ultimamente, esta preocupação passou a abranger todas as populações, não deixando mais a doença no sexo masculino em segundo plano, refletindo-se o grau de importância que esta doença vem adquirindo em termos de saúde pública⁷.

A presença de receptores para os andrógenos nos osteoblastos e osteócitos⁸⁻⁹ e a comprovada conversão da testosterona em diidrotestosterona no osso, aponta para a participação direta dos esteróides sexuais masculinos, no metabolismo do tecido ósseo⁹⁻¹⁰. Mas parece que o principal mecanismo pelo qual a testosterona atua no osso é mediado por sua transformação em estrógeno, pela ação de uma aromatase¹¹⁻¹². Os osteoblastos possuem uma série de enzimas, tais como a 20-alfa-hidroxiesteróide desidrogenase (HSD), 7-alfa-hidroxilase e 17-beta-HSD, que metabolizam os andrógenos e regulam a responsividade do osso à ação deles¹³. Os andrógenos inibem a diferenciação dos osteoclastos, estimulam a aposição e a mineralização da matriz óssea por promover a proliferação e diferenciação dos osteoblastos^{11,14} e controlam a síntese de várias citocinas com ação parácrina e autócrina no osso, tais como as interleucinas (IL-6), fatores de crescimento semelhantes à insulina (IGFs), e prostaglandina (PGE₂). Semelhante ao que ocorre na mulher, a perda da função endócrina dos testículos também resulta em desequilíbrio entre os processos anabólico e catabólico e no desenvolvimento de osteoporose no homem⁹⁻¹⁰.

O principal efeito biológico do alendronato sódico é representado pela inibição da reabsorção óssea, tal mecanismo não é ainda bem conhecido, porém acredita-se que o alendronato liga-se fortemente aos cristais de fosfato de cálcio, inibindo assim, a formação, a agregação e a dissolução dos cristais, não apresentando o efeito indesejável de inibir também a mineralização do osso normal, ou ainda, que o alendronato agiria como inibidor da reabsorção óssea através de uma ligação direta sobre a geração e/ou sobre a atividade dos osteoclastos¹⁵.

Portanto, o alendronato melhora a rigidez do osso através de sua ligação com os cristais de hidroxiapatita. Ao mesmo tempo é capaz de interromper a atividade aumentada dos osteoclastos, diminuindo, assim, a reabsorção óssea¹⁵.

Atualmente, a preocupação com a osteoporose está relacionada não só ao sexo feminino, mas também ao masculino, devido às alterações hormonais causadas com o decorrer da idade, refletindo o grau de importância que esta patologia vem adquirindo em termos de saúde pública⁷.

O objetivo do presente trabalho foi avaliar por meio da análise histomorfométrica o efeito do alendronato sódico, medicamento utilizado para tratamento da osteoporose na reparação óssea em tíbias de ratos submetidos à castração, trinta dias antes do início do experimento.

MÉTODOS

Foram utilizados 30 ratos (*Rattus norvegicus albinus*, Holtzman) provenientes do Biotério Central da Universidade Estadual Paulista Júlio de Mesquita Filho (Unesp) de Araraquara, com peso corporal em torno de 220g, os quais foram alimentados com ração granulada e água *ad-libitum* e mantidos em gaiola individual e ambiente climatizado. Este trabalho, processo 06/05, foi aprovado pelo Comitê de Ética Experimental em Animal da Faculdade de Odontologia da Universidade Estadual Paulista Júlio de Mesquita Filho.

Para os procedimentos cirúrgicos os animais foram anestesiados injeção intramuscular de Ketamina 10% e Cloridrato de Xilazina 2% - Vibac do Brasil na dosagem de 0,08 ml e 0,04 ml por 100g de peso corporal, respectivamente.

Procedimentos cirúrgicos

Com o animal anestesiado efetuou-se a tricotomia e a assepsia da bolsa escrotal e em seguida realizou-se a cirurgia de castração. Após 30 dias, os animais foram novamente anestesiados para serem submetidos à cirurgia de defeito ósseo na tíbia direita. Efetuada a tricotomia e assepsia com álcool 70% na superfície da tíbia, com o uso de um bisturi contendo lâmina nº 11 esterilizada, fez-se uma incisão em torno de 1 cm de extensão para possibilitar o deslocamento do retalho e exposição do osso. Com broca esférica Carbide n.º1/2 esterilizada e montada em micromotor, efetuou-se o defeito ósseo de 5 mm de largura e 0,5 mm de profundidade, aproximadamente, mantendo sempre irrigação com soro fisiológico. Em seguida, os retalhos foram reposicionados e as bordas da ferida suturada com fio de Vicryl (Poligalactina 910, Johnson & Johnson's, New Brunswick, EUA).

Os animais foram divididos em dois grupos, controle (GC) e tratado (GT) e foram subdivididos em três grupos de acordo com os períodos de observação (16, 30 e 44 dias). Os animais do grupo-tratado receberam até 6 semanas alendronato sódico na dose de 0,7 mg/kg dissolvido em solução salina e administrado uma vez por semana por via subcutânea. Os animais do grupo-controle passaram pelos mesmos procedimentos do grupo-tratado recebendo somente solução salina.

Decorridos os períodos de 16, 30 e 44 dias após a aplicação da primeira dose do alendronato sódico, os animais foram sacrificados e a tíbia direita removida, fixada em formalina 10% durante 48 horas e na sequência foi descalcificada em solução de citrato de sódio e ácido fórmico, em partes iguais¹⁶, e processada para inclusão em parafina. Os cortes obtidos foram corados com HE para análise histológica e morfométrica. A análise de quantidade de tecido ósseo neoformado foi realizada por planimetria. Para a contagem de pontos utilizou-se um sistema padrão composto com um retículo de 25 pontos, resultante das intersecções entre as linhas horizontais e verticais, o qual foi sobreposto à imagem histológica observada em um aumento de 400X.

A quantidade de tecido ósseo neoformado, em porcentagem de área, foi obtida pela razão entre os números de pontos incidentes no tecido e o número total de pontos no retículo.

Para a análise histomorfométrica os dados foram submetidos à análise de variância (ANOVA) e em seguida, ao Teste de Tukey ($p \leq 0,05$).

Para a análise histológica dos resultados, observou-se a presença de exsudato, células inflamatórias e clásticas, e neoformação tanto de fibras colágenas quanto de tecido ósseo.

Como protocolo para dor após os atos cirúrgicos, foi administrado durante três dias, ácido acetil salicílico na dose de 120-300 mg/kg por via oral¹⁷.

RESULTADOS

Análise histológica

No grupo-controle, aos 16 dias o defeito ósseo encontrou-se parcialmente preenchido por trabéculas ósseas imaturas, com muitos osteócitos, distribuídas por toda extensão do defeito ósseo e amplos espaços vazios (Figura 1). Aos 30 dias, o tecido ósseo mostrou trabéculas espessas e maduras, apesar de ainda apresentar algumas áreas de osso imaturo (Figura 3). A proliferação angioblástica foi intensa. Aos 44 dias o defeito ósseo está preenchido em toda a extensão por tecido ósseo maduro e os espaços vazios aparecem como falhas do tecido.

No grupo-tratado aos 16 dias, verificou-se a presença de trabéculas ósseas volumosas, imaturas, com linhas reversas basófilas, além de intensa proliferação vascular distribuída por toda a extensão do defeito e raros espaços vazios (Figura 2).

Aos 30 dias, o tecido ósseo formado apresentou-se com grau de maturação mais avançado quando comparado com o período anterior e ao controle (Figura 4). Aos 44 dias, o defeito ósseo está preenchido por tecido ósseo maduro em toda sua extensão e os espaços vazios aparecem como pequenas falhas ósseas semelhantes ao grupo-controle (Figura 5).

Análise histomorfométrica

Os resultados estatísticos permitiram comparar a progressiva formação óssea nos grupos de animais controle e tratado, nos períodos observados, após a realização do defeito ósseo e a administração do alendronato sódico 0,7 mg/kg. A análise estatística da densidade de volume de tecido ósseo (%) com nível de significância $p \leq 0,05$, nos grupos controle e tratado nos períodos de 16, 30 e 44 dias demonstrou variação na formação de tecido ósseo.

A análise comparativa entre os grupos-controle e tratado de cada período demonstra uma diferença significativa de densidade dos dados volumétricos (Figura 6). O grupo-controle aos 16 dias, mostrou uma densidade óssea de 72,6%, e o tratado, 85,2%, ou seja, uma diferença de 12,6%. Aos 30 dias o grupo-controle apresentou uma densidade óssea de 78,0%,

e o tratado, 88,2%, resultando em uma diferença de 10,2%. Observa-se também que aos 44 dias tanto o grupo-controle quanto o tratado, não apresentaram aumento significativo na densidade óssea, pois o controle mostrou 90,2% e o tratado, 93,8% de tecido ósseo neoformado, resultando em uma diferença de apenas 3,6%.

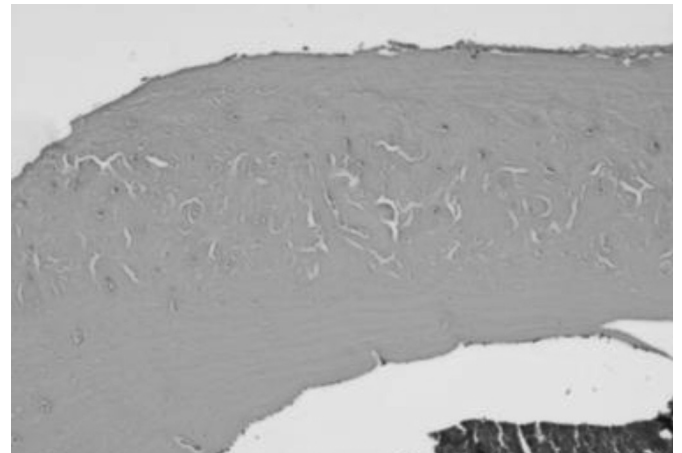


Figura 1. Grupo-controle 16 dias - defeito ósseo parcialmente preenchido por trabéculas ósseas imaturas e amplos espaços. HE. 125x.

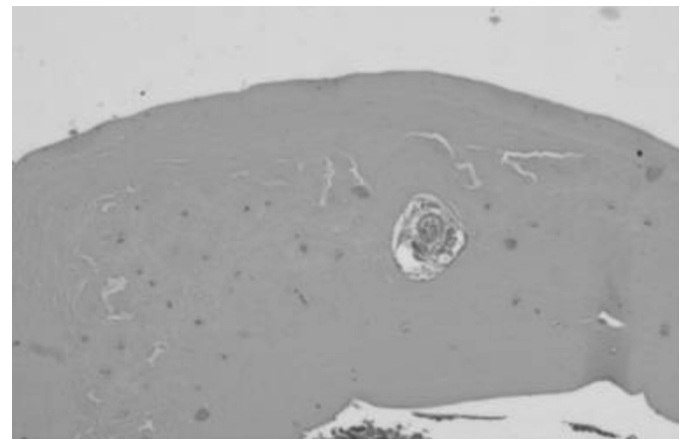


Figura 2. Grupo-tratado 16 dias - tecido ósseo imaturo, com muitos osteócitos e presença de linhas reversas basófilas. HE. 125x.

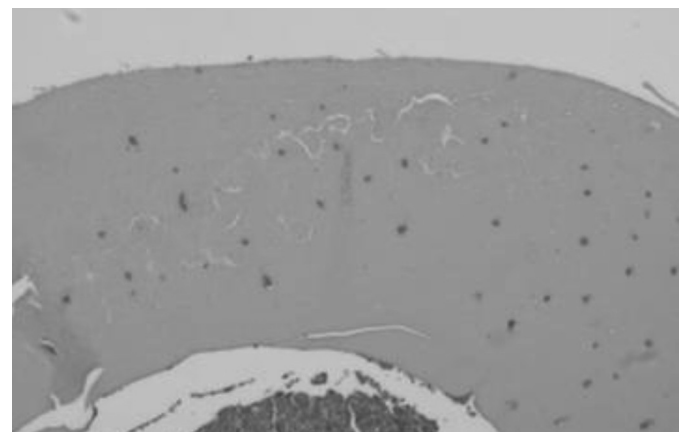


Figura 3. Grupo-controle 30 dias - tecido ósseo mostrando trabéculas ósseas espessas, maduras e proliferação angioblástica. HE. 125x.

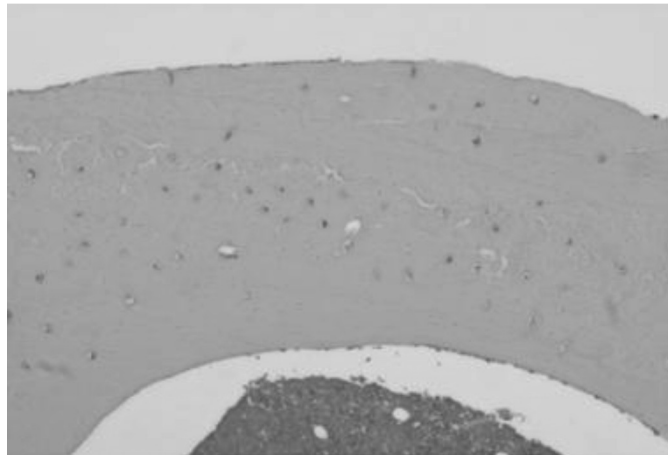


Figura 4. Grupo-tratado 30 dias - tecido ósseo com grau de maturação mais avançado que no período anterior e rica vascularização. HE. 125x.

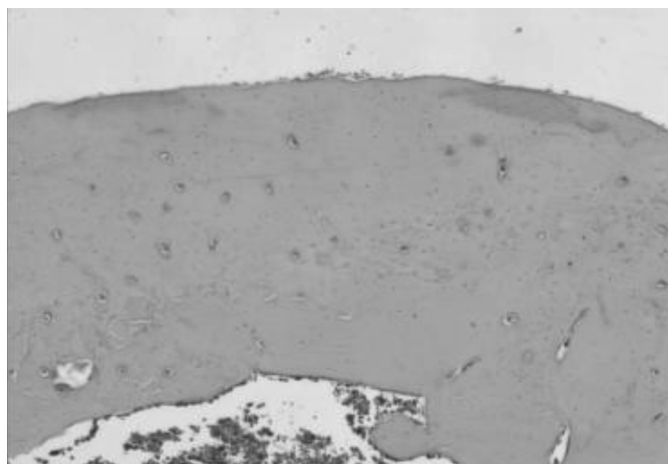


Figura 5. Grupo-tratado 44 dias - tecido ósseo maduro mostra espaços vazios como pequenas falhas. 125x.

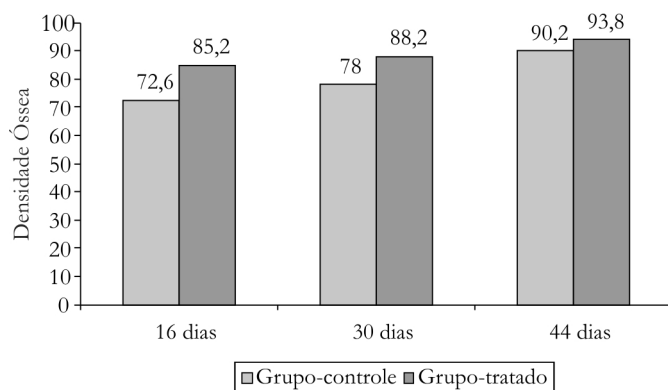


Figura 6. Densidade de volume de tecido ósseo (%).

DISCUSSÃO

Estão disponíveis no mercado, várias substâncias para o tratamento da osteoporose, porém a grande maioria apresenta efeitos colaterais indesejáveis. Os bisfosfanatos, por exemplo, são muito usados pelos profissionais de saúde, por apresentarem menores efeitos colaterais para o tratamento desta patologia¹⁵.

Neste trabalho, estudou-se a reparação óssea em tíbias de ratos machos castrados com osteoporose, tratados com alendronato sódico na dose de 0,7mg/Kg, uma vez por semana, até seis semanas e sacrificados nos períodos de 16, 30 e 44 dias. Verificou-se formação óssea nestes animais, corroborando os achados de Salgado¹⁸ que estudou ratos machos castrados ou não e tratados com risedronato durante um mês na dose de 0,1mg/Kg/dia, e verificou que houve maior reparação óssea nos machos castrados. Estes resultados são concordantes com os de Piai et al.⁷ que utilizou a mesma dosagem durante cinco dias consecutivos em ratos machos e fêmeas castrados e observou que houve maior neoformação óssea nos machos em comparação com as fêmeas.

Silva¹⁹, avaliando a ação de diferentes doses de alendronato sódico (0,25, 0,5 e 0,75mg/Kg/dia) na reparação óssea de tíbia de ratas ovariectomizadas, observou que os melhores resultados foram obtidos com a dosagem de 0,5mg/Kg. Assim, este mesmo autor pode concluir que a ação dos bisfosfonatos é dose-dependente.

De acordo com os resultados desta pesquisa, o alendronato sódico estimulou a reparação óssea, contrariando os achados de Fayad²⁰ que estudou além do alendronato, o clodronato em ratos machos, não obtendo resultados efetivos no processo de reparação óssea, talvez por ter usado a dose de 0,1mg/Kg /por dia e por um curto período.

Na análise estatística desta pesquisa, foi demonstrada uma crescente porcentagem de área óssea neoformada no decorrer dos períodos analisados. Observou-se um significativo aumento de densidade óssea entre os grupos-controle e tratado, sendo esta diferença de 12,6% aos 16 dias e, uma diferença de 10,2% aos 30 dias. Já aos 44 dias, diferença de 3,6%, não foi significativa, confirmando que a queda de testosterona não representou danos relevantes a neoformação óssea em longo prazo.

Estes resultados corroboram com as observações de Borelli²¹ e com Anderson²² que relacionaram a existência de fatores de diversas origens interagindo na osteoporose senil masculina, como o fumo, uso abusivo de álcool, terapia com corticosteróides, sedentarismo, aliados à observação de que apenas um número reduzido de homens desenvolve osteoporose associada ao hipogonadismo.

A análise histológica mostrou no grupo-controle aos 16 dias, que o defeito ósseo estava preenchido por trabéculas ósseas imaturas com muitos osteócitos e entre elas amplos espaços vazios. Aos 30 dias, a osteogênese apresentou-se imatura em algumas regiões com intensa proliferação angioblástica. Aos 44 dias, o tecido ósseo maturo preenchia toda a extensão do defeito e os pequenos espaços vazios pareciam como falhas do tecido, corroborando com os achados de Piai et al.⁷ e Salgado¹⁸.

No grupo-tratado, aos 16 dias ocorreu no tecido ósseo neoformado imaturo, intensa proliferação vascular, enquanto aos 30 dias o defeito ósseo apresentou-se parcialmente preenchido por tecido ósseo maturo e aos 44 dias, toda a extensão do defeito estava ocupado por tecido ósseo maturo e os espaços vazios caracterizavam pequenas falhas ósseas. Estes resultados estão de acordo com os achados de Piai et al.⁷ e Salgado¹⁸ em ratos castrados e Silva¹⁹ em ratas ovariectomizadas, nos quais o Alendronato Sódico estimulou a formação de tecido ósseo.

Os resultados mostram que o efeito biológico do medicamento inibiu a reabsorção óssea, interrompendo a atividade aumentada dos osteoclastos²² e melhorando a rigidez do osso devido sua ligação com os cristais de hidroxiapatita.

CONCLUSÃO

Com os resultados obtidos pode-se concluir que a administração do alendronato sódico interferiu na homeostasia mineral, favorecendo a formação óssea.

Agradecimentos

Aos técnicos do Departamento de Morfologia Pedro Sérgio Simões e Luis Antonio Potenza, pelo auxílio nas fases laboratoriais de nossa pesquisa.

Colaboradores

P VICENTE NETO e CA PRECCARO executaram os procedimentos cirúrgicos: castração e preparo do defeito ósseo nas tíbias dos ratos, administração do medicamento e os procedimentos laboratoriais: preparação do fixador e do descalcificador, identificação das lâminas e coloração dos cortes obtidos pela microtomia (realizada pelos Técnicos). EZ BALDUCCI executou o trabalho, metodologia e orientação.

REFERÊNCIAS

- Gu WX, Stern PH, Madison LD, DU GG. Mutual up-regulation of thyroid hormone and parathyroid hormone receptors in rat osteoblastic osteosarcoma 17/2.8 cells. *Endocrinology*. 2001;142(1):157-64.
- Hillard TC, Stevenson JC. Role of estrogen in the development of osteoporosis. *Calcif Tissue Int*. 1991;49(suppl):S55-9.
- Raisz LG. Physiology and pathophysiology of bone remodeling. *Clin Chem*. 1999;45(8):1353-8.
- Bland R. Steroid hormone receptor expression and action in bone. *Clin Sci Lond*. 2000;98(2):217-40.
- Avioli L, Krane SM. *Metabolic bone disease*. 3 ed. San Diego: Academic Press; 1998.
- Riggs BL. Pathogenesis of osteoporosis. *Am J Obstet Gynecol*. 1987;156:1342-6.
- Piai CR, Anbinder AL, Carvalho VAP, Werkman C, Rocha RF. Estudo comparativo da reparação óssea em ratos machos e fêmeas com osteoporose. In: *Anais da IV Mostra de Pós-Graduação e VIII Encontro de Iniciação Científica*; 2003; Taubaté. p.117.
- Compston JE. Sex steroids and bone. *Physiol Rev*. 2001;81:419-47.
- Vanderschueren D, van Herck E, Suiker AMH, Visser WJ, Schot LPC, Bouillon R. Bone and mineral metabolism in aged male rats: short and long term effects of androgen deficiency. *Endocrinology*. 1992;130:2906-16.
- Gaumont-Meunie N, Coxam V, Robins S, Pastoureau P, Pointillart A, Davicco MJ. Gonadal steroids and bone metabolism in young castrated male rats. *Calcif Tissue Int*. 2000;66(6):470-5.
- Notelovitz M. Androgen effects on bone and muscle. *Fertil Steril*. 2001;77(Suppl. 4):34-41.
- Vanderschueren D, Boonen S, Bouillon R. Action of androgens versus estrogens in male skeletal homeostasis. *Bone*. 1998;23(5):391-4.
- Ishida Y, Killinger DW, Khalil MW, Yang K, Strutt B, Heersche JN. Expression of steroid-converting enzymes in osteoblasts derived from rat vertebrae. *Osteoporos In*. 13(3):235-40.
- Vanderschueren D, Vandendput L. Androgens and osteoporosis. *Andrologia*. 32(2):125-30.
- Ragsdale AB, Barringer TA 3rd, Anastasio GD. Alendronate treatment to prevent osteoporotic fractures. *Arch Fam Med*. 1998;7(6):583-6.

16. Morse A. Formic acid-sodium citrate decalcification and butyl alcohol dehydration of teeth and bone for sectioning in paraffin. *J Dent Res.* 1945;24(3):143-53.
17. Canadian Council on Animal Care. Guide to the care and use of experimental animals. Ottawa: Ontario; 1993.
18. Salgado CSC. Desenvolvimento de osteopenia experimental em ratos machos e tratamento com risedronato [dissertação]. São José dos Campos: Unesp; 2002.
19. Silva CMOM. Avaliação do alendronato sódico sobre a reparação óssea na ausência dos hormônios ovarianos [dissertação]. São José dos Campos: Unesp; 2000.
20. Fayad MVL. Reparação óssea sob ação de duas formulações de bisfosfonatos: estudo comparativo radiográfico e histológico [dissertação]. São José dos Campos: Unesp; 2001.
21. Borelli A. Envelhecimento ósseo: osteoporose. In: Carvalho Filho ET, Papaléo Netto M. Geriatria: fundamentos, clínica e terapêutica. São Paulo: Atheneu; 1998; p.297-307.
22. Anderson FH. Osteoporosis in men. *J Clin Prac.* 1998;52(3):176-80.

Recebido em: 18/11/2008

Versão final reapresentada em: 17/8/2009

Aprovado em: 2/9/2009