

Prevalência de lesões compatíveis com odontoma em radiografias panorâmicas de uma clínica radiológica¹

Prevalence of lesions compatible with odontoma in the panoramic radiographs of a radiological clinic

Sérgio Soares BATISTA²
 Agenor MONTEBELLO FILHO²
 José Luiz Cintra JUNQUEIRA²
 Orivaldo TAVANO²

RESUMO

Objetivo: Verificar a prevalência de lesões compatíveis com odontoma em radiografias panorâmicas de pacientes atendidos na Clínica Radiológica do Centro de Pesquisas Odontológicas São Leopoldo Mandic, em Campinas (SP), entre 2003 e 2007.

Métodos: Foi realizado um estudo radiográfico, retrospectivo, de 1 130 radiografias panorâmicas, sendo 1 077 convencionais e 53 digitais. Deste total, 580 eram de pacientes do gênero feminino e 550 do gênero masculino.

Resultados: Em duas radiografias foram observadas imagens compatíveis com odontoma composto. Uma de paciente masculino, de 10 anos de idade, que apresentava o dente incisivo central superior direito não irrompido na maxila associado à imagem compatível com a lesão, e uma paciente feminino, de 16 anos, com canino inferior esquerdo não irrompido na mandíbula associado à imagem com dentículos.

Conclusão: Os odontomas são tumores odontogênicos benignos, frequentemente, detectados em radiografias e cujas imagens, em decorrência das características patognomônicas, permitem o diagnóstico de odontoma composto.

Termos de indexação: odontoma; prevalência; radiografia panorâmica.

ABSTRACT

Objective: The objective of this study was to verify the prevalence of lesions compatible with odontoma in the panoramic radiographs of patients seen at the Radiological Clinic of the São Leopoldo Mandic Research Center in Campinas, SP, Brazil, in the years 2003 to 2007.

Methods: A retrospective radiographic study of 1 130 panoramic radiographs was conducted where 1 077 were conventional and 53 were digital. Of the total, 580 radiographs belonged to females and 550 to males.

Results: The images of two radiographs were compatible with compound odontoma. One belonged to a 10-year-old boy who had an unerupted right maxillary central incisor associated with the image compatible with the lesion. The other belonged to a 16-year-old female patient who had an unerupted left mandibular canine associated with an image with denticles.

Conclusion: Odontomas are benign odontogenic tumors frequently detected in radiographs and the images allow compound odontomas to be diagnosed because of their pathognomonic features.

Indexing terms: odontoma; prevalence; panoramic radiography.

INTRODUÇÃO

O termo odontoma é usado para se referir ao tumor odontogênico benigno ou hamartoma, composto de uma mistura de tecidos odontogênicos duros e moles¹. Possuem na sua constituição elementos histológicos característicos de estágios embrionários dos dentes resultando na formação de esmalte e dentina, porém depositados em arquétipos

anormais². Embora não sejam classificados como malignos, sua capacidade em invadir, destruir e interferir no aparelho mastigatório dental pode resultar em problemas estéticos para o paciente³.

A etiopatogenia dos odontomas ainda é desconhecida. Em alguns pacientes, a hereditariedade poderia ser a causa desses tumores⁴. Eles são classificados, radiográfica e histologicamente, em odontoma composto e complexo, sendo o tipo composto constituído por múltiplos dentes

¹ Artigo baseado na dissertação de SS BATISTA, intitulada "Prevalência de lesões compatíveis com odontoma em radiografias panorâmicas da clínica radiológica do Centro de Pesquisas Odontológicas São Leopoldo Mandic". Programa de Pós-Graduação em Odontologia, Faculdade São Leopoldo Mandic; 2008.

² Faculdade São Leopoldo Mandic, Curso de Odontologia, Programa de Pós-Graduação, Mestrado em Radiologia. Rua José Rocha Junqueira, 13, Swift, 13045-755, Campinas, SP, Brasil. Correspondência para / Correspondence to: SS BATISTA . E-mail: <sergiothe@hotmail.com>.

bem formados, denominados de dentículos⁵. O odontoma complexo contém todos os elementos básicos de um dente, porém, mantidos em uma massa amorfa⁶.

O desenvolvimento dos odontomas ocorre durante a odontogênese em pacientes com idades inferiores a 20 anos⁷. O odontoma composto apresenta potencial de crescimento menor que o complexo e geralmente está associado a dentes permanentes não irrompidos⁸, sendo considerado os mais comuns dos tumores odontogênicos associados com retardos na erupção dental⁹.

Segundo Sloodweg¹⁰, a localização dos odontomas compostos em pacientes com idade igual ou superior a 10 anos, ocorreu em 55,9% na região anterior da maxila, seguido de 32,4% na região anterior da mandíbula.

A radiografia panorâmica é amplamente utilizada no diagnóstico clínico de várias doenças maxilo-faciais e seu uso está continuamente em ascensão¹¹. Segundo Scaf¹², desde o início da década de 1970, quando a radiografia panorâmica começou a ser utilizada no Brasil, seu uso vem se propagando devido à praticidade de se ter em um só filme os registros das imagens das estruturas dento-maxilo-faciais. Nogueira¹³ relacionou o aumento dos registros de odontomas associados a dentes irrompidos ou não, nas últimas décadas, ao fato de ter havido um acréscimo do número de documentações radiográficas, principalmente das radiografias panorâmicas pré-operatórias, ou mesmo antes de qualquer exame clínico nas diversas especialidades odontológicas. Correa et al.¹⁴ referiram-se à importância das radiografias panorâmicas na observação da relação do odontoma com as estruturas anatômicas vizinhas e também ao estágio da dentição permanente.

A radiografia panorâmica e, às vezes, as periapicais poderiam ser utilizadas como meio de diagnóstico no início da dentição mista, o que auxiliaria na detecção precoce dos fatores etiológicos relacionados a retardos na erupção dentária. Após a remoção cirúrgica dos odontomas, deveria-se confirmar a sua completa remoção por meio de novas radiografias¹⁵.

Batra et al.¹⁶ ressaltaram a importância do exame radiográfico em todos os pacientes pediátricos que tenham evidência de dente permanente com erupção atrasada, ou dentes temporários fora de posição com ou sem histórico de trauma dental.

O odontoma composto possui o aspecto radiográfico patognomônico que se assemelha a dentes rudimentares ou miniaturas de dentes¹⁷ e apresentam radiopacidade e densidade semelhantes aos dentes normais¹⁸. Os aspectos radiográficos são suficientes para o diagnóstico, sendo raro o odontoma composto ser confundido com qualquer outra lesão¹⁹.

Barrett et al.²⁰ analisaram 1 mil radiografias panorâmicas para se avaliar a frequência e significância de lesões patológicas acidentais e encontraram 1 caso de odontoma composto, de 0,5cm, descoberto na região de molar inferior.

Rushton et al.²⁹ realizaram um estudo em 1.818 radiografias panorâmicas obtidas de 41 clínicos em triagem de rotina de pacientes com idades acima de 18 anos, foi solicitado a esses profissionais que fizessem avaliação radiográfica das panorâmicas fornecidas por eles. Cada uma destas radiografias foi avaliada também por dois radiologistas. Do total de radiografias panorâmicas analisadas, o diagnóstico de dois odontomas foi realizado por esses profissionais, e um pelos clínicos.

Taguchi et al.²¹ analisaram as causas de falhas na erupção do dente canino permanente em mandíbulas de 15 pacientes entre 6 e 13 anos de idade atendidos no *Pedodontic Clinic of Niigata University Dental Hospital*, no Japão, no período de 1979 a 1997. Eles observaram que 6 casos estariam relacionados com imagens radiopacas na região de canino afetado, onde 5 foram odontomas e 1 de dente supranumerário.

Chang et al.²², em estudo com 81 casos diagnosticados como odontomas, encontraram 62 do tipo composto e 19 do tipo complexo. A relação dos odontomas com dentes não irrompidos foi encontrada em 79% dos casos. Foram 71 dentes permanentes não irrompidos associados a odontoma composto e complexo, com 53 relacionados apenas a forma composta, sendo o incisivo central superior (30%), canino inferior (24%) e canino superior (23%), os mais relacionados. Os grupos etários incluindo a faixa de 0 a 30 anos somaram 86% dos casos de odontoma composto. Dos 81 casos de odontomas, 74% estavam assintomáticos e foram descobertos durante exames radiográficos de rotina ou após retenção prolongada de dente decíduo ou falha na erupção do permanente.

Tamme²³ realizou análise epidemiológica para verificação de tumores odontogênicos de 4 089 exames do Departamento de Cirurgia Maxilo-facial e Departamento de Patologia do *Tartu University Hospital*, em Tartu, no período de 1977 a 2001; e 6 052 exames do Departamento de Cirurgia Maxilo-facial e Departamento de Patologia do *Mustamäe Hospital*, em Tallinn, no período de 1981 a 2001, ambas as cidades localizadas na Estônia. As análises dos exames foram baseadas nos diagnósticos clínicos e radiográficos (radiografias panorâmicas e tomografias computadorizadas), confirmados pelo exame histopatológico das lesões. A frequência para os tumores odontogênicos foi de 42 casos (1,03%) na primeira instituição e de 33 casos (0,55%) na segunda. Do total de 75 tumores odontogênicos, 26 foram apenas de odontomas (34,60%), aparecendo o odontoma composto com 12 casos, correspondendo a 16%; e o complexo em 14 casos (18,60%). A relação gênero masculino-feminino no odontoma composto foi 1:3, respectivamente, e a média de idade foi de 21,8 anos para o odontoma composto e 25,4 anos para tipo complexo.

Lee & Kang²⁴ analisaram 6 160 radiografias panorâmicas do *Health Promotion Center of Chonnam National University Hospital*, em Gwangju, Coréia do Sul, nos anos de 2003 a 2004, para pesquisa de achados radiográficos e foram encontrados 4 casos de odontomas (0,06%). Peltola et al.²⁵ realizaram pesquisa

em radiografias panorâmicas de estudantes do primeiro ano universitário do Departamento de Odontologia do Serviço de Saúde Finlandês (FSHS), entre 1982 e 2002. O total de estudantes pesquisados foi de 176 na primeira data e 231 estudantes na segunda; as médias de idades foram 19,8 e 20,2, respectivamente para cada ano. Um tumor odontogênico, o odontoma, foi encontrado em ambas as datas.

Bondemark et al.²⁶ enfatizaram que a radiografia panorâmica, em combinação com o exame clínico do paciente, é rotineiramente utilizada no auxílio do diagnóstico e no plano de tratamento ortodôntico. Esses autores pesquisaram 496 radiografias panorâmicas da Clínica Ortodôntica da Faculdade de Odontologia da Universidade de Malmö, na Suécia, de 1999 a 2003 (sendo 232 pacientes feminino e 264 masculino e média de idade de 11,2 anos), para se avaliar a prevalência e localização de achados patológicos casuais e anormalidades em pré-tratamentos ortodônticos através de radiografias panorâmicas. Foram encontrados dois odontomas (3,6%), apenas no gênero masculino. Segundo esses autores, odontomas geralmente requerem conduta cirúrgica, não obstante ao tratamento ortodôntico.

Lee & Park²⁷ analisaram 60 casos de odontomas do Departamento de Patologia Oral do Hospital Universitário de Dankook, entre 1991 e 2006, mediante história clínica, exame físico, características radiográficas e histopatológicas das lesões, a análise histopatológica confirmou a presença do odontoma composto em 60% dos casos e do tipo complexo em 40%. A média de idade para o odontoma composto foi de 18,5 anos, localização nas áreas de incisivos e caninos da maxila e tamanho das lesões de 5 a 10mm. Para o odontoma complexo a média de idade foi 30,1 anos, com localização nas áreas de primeiro e segundo molar da mandíbula e presença de tumores maiores, variando de 10 a 60mm.

Isto posto, o objetivo deste estudo foi de verificar a prevalência de lesões compatíveis com odontoma em radiografias panorâmicas de pacientes atendidos na Clínica Radiológica da Faculdade São Leopoldo Mandic.

MÉTODOS

Foi realizado estudo radiográfico retrospectivo de 1 130 radiografias panorâmicas de pacientes atendidos na Clínica Radiológica da Faculdade São Leopoldo Mandic, localizada na cidade de Campinas (SP), no período de 2003 a 2007, das quais, 1 077 eram convencionais e 53 digitais, escolhidas aleatoriamente. Esta pesquisa foi previamente aprovada pelo Comitê de Ética em Pesquisa (protocolo nº 07/175) e as informações pessoais dos pacientes mantidas sob sigilo.

A amostra constituiu-se de 580 radiografias de pacientes do gênero feminino e 550 do gênero masculino, selecionadas independentemente da etnia. Foram considerados os seguintes critérios de inclusão na amostra: fichas clínicas com informações sobre gênero e idade dos pacientes; pacientes jovens; primeira, segunda e terceira décadas de vida, e radiografias panorâmicas com aceitáveis padrões de qualidade diagnóstica.

Foram elaboradas fichas especialmente para a anotação dos dados obtidos que continham nome do paciente e número do prontuário de inscrição na instituição, gênero, idade, presença ou ausência de lesões compatíveis com odontoma, localização, bem como o(s) dente(s) relacionado(s), efetuados sempre pelo mesmo examinador. Com o objetivo de tornar mais fácil a compreensão, a amostra foi dividida em Grupos de faixas etárias: Grupo 1 (0-10 anos); Grupo 2 (11-20 anos); Grupo 3 (21-30 anos).

As radiografias panorâmicas convencionais foram analisadas utilizando-se negatoscópio com máscara negra delimitadora e lupas existentes na sala de laudos, enquanto que as radiografias digitais incluídas na amostra foram avaliadas diretamente do Banco de Dados da Instituição.

Os dados obtidos foram tabulados para obtenção da prevalência de odontoma na amostra, quanto ao Grupo etário, gênero e local de ocorrência.

RESULTADOS

Os dados coletados das 1 130 radiografias panorâmicas da pesquisa, demonstraram que a idade média dos pacientes radiografados foi de 16,1 anos, sendo 48,7% pacientes do gênero masculino e 51,3% do gênero feminino, variando as idades entre 2 e 30 anos.

O Grupo 2, representado por radiografias panorâmicas de pacientes com idades de 11 a 20 anos, apresentou o maior número de pacientes da amostra (Tabela 1).

Foram observadas duas imagens compatíveis com odontoma composto, sendo uma no gênero masculino e outra no feminino. As idades dos pacientes foram de 10 anos para o paciente masculino e 16 anos para o feminino (Tabela 1, Figuras 1 e 2).

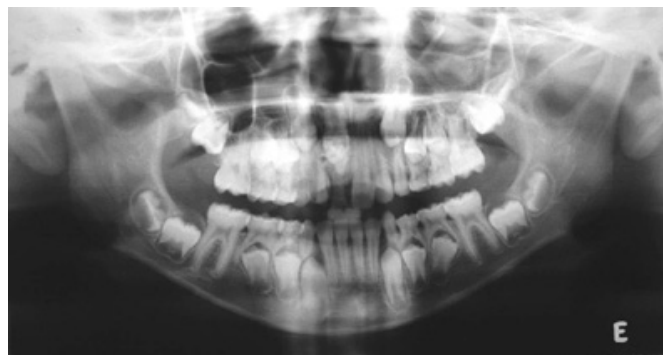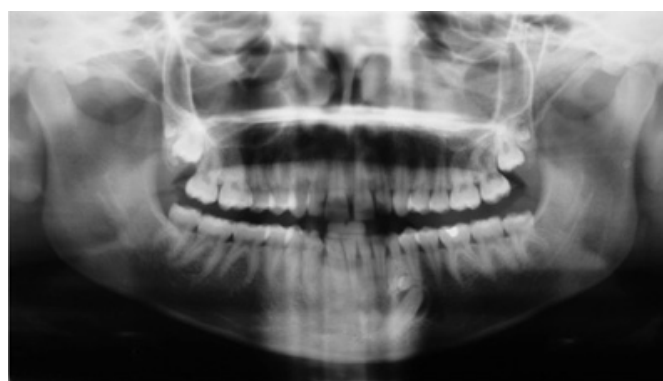
Ambas as imagens radiopacas compatíveis com odontoma composto ocorreram na região anterior dos maxilares, sendo uma na maxila, relacionada ao dente incisivo central superior direito não irrompido de paciente masculino, e outra em mandíbula, associada ao canino inferior esquerdo não irrompido de paciente feminino (Tabela 2).

Tabela 1. Distribuição dos grupos e gêneros da amostra e a relação com as imagens compatíveis com odontoma em radiografias panorâmicas dos anos 2003 a 2007.

Amostra da pesquisa						Presença de imagem compatível com odontoma composto			
Idade		Gênero				Gênero			
Grupo	Faixa etária (anos)	Masc. n	Fem. n	Total n	%	Masc. n	%	Fem. n	%
1	0-10	170	125	295	26	1	0,1	-	-
2	11-20	255	256	511	45	-	-	1	0,1
3	21-30	125	199	324	29	-	-	-	-
Total		550	580	1130	100	1	100	1	100

Tabela 2. Relação dos dentes não irrompidos associados à imagem compatível com odontoma composto.

Dente não irrompido	Maxila			
	Lado Direito		Lado Esquerdo	
	Masculino		Feminino	
	n	%	n	%
Incisivo central	1	0,1	-	-
Incisivo lateral	-	-	-	-
Canino	-	-	-	-
1º Pré-molar	-	-	-	-
2º Pré-molar	-	-	-	-
1º Molar	-	-	-	-
2º Molar	-	-	-	-
3º Molar	-	-	-	-
Total	1	100	-	-
Dente não irrompido	Mandíbula			
	Lado Direito		Lado Esquerdo	
	Masculino		Feminino	
	n	%	n	%
Incisivo central	-	-	-	-
Incisivo lateral	-	-	-	-
Canino	-	-	1	0,1
1º Pré-molar	-	-	-	-
2º Pré-molar	-	-	-	-
1º Molar	-	-	-	-
2º Molar	-	-	-	-
3º Molar	-	-	-	-
Total	-	-	1	100

**Figura 1.** Lesão compatível com odontoma composto na região anterior da maxila. Observou-se também a permanência do incisivo central superior direito decíduo logo abaixo da lesão.**Figura 2.** Lesão compatível com dentículos na região anterior da mandíbula, associado a dente canino esquerdo não irrompido.

DISCUSSÃO

Diversos estudos realizados em instituições de saúde brasileiras e estrangeiras têm publicado sobre prevalência de odontomas, incluindo análises de dados clínicos dos pacientes, exames radiográficos e histopatológicos, bem como as relações entre as variáveis gênero e idade, a localização das lesões, e a associação dessa doença a dentes não irrompidos ou outras lesões bucais. Mediante as radiografias e fichas clínicas arquivadas dos pacientes atendidos na Clínica Radiológica da Faculdade São Leopoldo Mandic foi possível estudar a frequência de odontomas nos anos selecionados.

São conhecidos dois tipos principais de odontomas, o odontoma composto e o complexo⁵. O diagnóstico do tipo composto é facilitado pela imagem radiográfica patognomônica, constituída de elementos radiopacos pequenos semelhantes a dentes⁷, características que auxiliaram no diagnóstico radiográfico dessa lesão no atual trabalho.

Baseados na coleta de dados das 1 130 radiografias panorâmicas analisadas, no presente estudo, foram detectadas duas imagens compatíveis com odontoma composto. Esse resultado foi semelhante ao de Keith²⁸ que encontrou 2

odontomas em análise de 1 mil radiografias panorâmicas de pacientes com média de idade de 30,8 anos. Barrett et al.²⁰ analisaram 1 mil radiografias panorâmicas e observaram 1 caso de odontoma composto. Rushton et al.²⁹ realizaram um estudo 1 818 radiografias panorâmicas em pacientes acima de 18 anos, em que dois radiologistas diagnosticaram 2 casos de odontomas. Lopes et al.³⁰ analisaram 1 mil radiografias panorâmicas de pacientes até a faixa dos 30 anos de idade e encontraram 3 casos de odontomas. Lee & Kang²⁷ analisaram 6 160 radiografias panorâmicas e encontram 4 casos de odontomas. Peltola et al.²⁵ realizaram pesquisa em 407 radiografias panorâmicas, nos anos de 1982 e 2002, em pacientes com faixa etária até os 20 anos e encontraram 1 odontoma em cada ano pesquisado.

Os odontomas compostos estão geralmente associados a dentes não irrompidos^{8-9,21,29}. Os resultados do atual estudo estão em concordância com essas afirmações, nas quais, as imagens compatíveis com odontoma composto encontravam-se relacionados a dentes anteriores não irrompidos. Esses dados são semelhantes ainda aos encontrados por Chang et al.²² em que o dente incisivo central superior e canino inferior não irrompidos foram os mais relacionados a odontoma composto.

As imagens compatíveis com odontoma composto detectadas no presente estudo ocorreram nas regiões anteriores dos maxilares. Esses resultados confirmam com os encontrados por Slootweg¹⁰, cuja localização dos odontomas compostos em pacientes com idade igual ou superior a 10 anos ocorreram em 55,9% na região anterior da maxila e 32,4% na região anterior da mandíbula. Portanto, as duas imagens foram detectadas nos locais de maior distribuição dessas lesões. Estas imagens foram encontradas apenas nos Grupos 1 e 2. As idades dos pacientes foram de 10 anos para o gênero masculino e 16 anos para o gênero feminino, o que corrobora com os resultados de Lee & Park²⁷ que descreveram o odontoma composto como uma lesão encontrada em pacientes com idades inferiores a 20 anos.

Foi observado também que o maior número de radiografias panorâmicas dos pacientes atendidos na Clínica Radiológica da Faculdade São Leopoldo Mandic, no período estudado, encontrava-se no Grupo 2, ou seja, daqueles pacientes na faixa etária de 11 a 20 anos (45,2%). Nas radiografias panorâmicas analisadas, as idades dos pacientes mais frequentes foram 10 anos (8%), 12 anos (7,5%) e 14 anos (6,5%). Observou-se também que este exame foi utilizado inclusive em pacientes de idades tênues, de 2 e 3 anos. Esse fato vem a confirmar o que foi relatado por Blinov et al.¹¹ que citaram a radiografia panorâmica como exame amplamente utilizado no diagnóstico de várias doenças maxilo-faciais. Estes resultados também comprovam as afirmações de Nogueira¹³ que relacionou o aumento dos registros de odontomas associados a dentes irrompidos ou não, nas últimas décadas, ao fato de ter havido um aumento do número de documentações radiográficas, principalmente das radiografias panorâmicas pré-operatórias, ou mesmo antes de qualquer exame clínico nas diversas especialidades odontológicas.

CONCLUSÃO

Foi possível realizar estudo radiográfico em radiografias panorâmicas de lesões compatíveis com odontoma, a partir de suas características radiográficas, onde duas imagens compatíveis com odontoma composto foram localizadas na região anterior dos maxilares, ambas relacionadas a dentes não irrompidos.

Colaboradores

SS BATISTA participou da execução da pesquisa, da redação final do artigo. A MONTEBELLO FILHO, JLC JUNQUEIRA e O TAVANO participaram de todas as etapas da elaboração do artigo.

REFERÊNCIAS

1. Yoda T, Ishii Y, Honma Y, Sakai E, Enomoto S. Multiple macrodonts with odontoma in a mother and son-a variant of Ekman-Westborg-Julin syndrome. Report of a case. *Oral Surg Oral Med Oral Pathol Oral Radiol Endod.* 1998;85(3):301-3.
2. Guedes-Pinto AC. *Odontopediatria.* 6a ed. São Paulo: Santos; 2000. p.13.
3. Torreti EF, Carrel R. Compound odontoma in twelve-year-old girl. *ASDC J Dent Child.* 1983;50(5):376-8.
4. Sampaio RK, Moreira LC. Tumores odontogênicos: aspectos clínicos, radiográficos e de tratamento. Rio de Janeiro: Revinter; 1992. p.110-3.
5. White SC, Pharoah MJ. *Patologia oral: fundamentos e interpretação.* 5a ed. São Paulo: Elsevier Editora; 2007. p.416-9.
6. Pasler FA, Visser H. *Pocket atlas of dental radiology.* Germany: German; 2007. p.266-8.
7. Gyulai-Gaál S, Takács D, Szabó G, Suba Z. Mixed odontogenic tumors in children and adolescents. *J Craniofac Surg.* 2007;18(6):1338-42.
8. Oliveira BH, Campos V, Marcal S. Compound odontoma - diagnosis and treatment: three case reports. *Pediatr Dent.* 2001;23(2):151-7.

9. Suri L, Gagari E, Vastardis H. Delayed tooth eruption: Pathogenesis, diagnosis, and treatment. *Am J Orthod Dentofacial Orthop.* 2004;126(4):432-45.
10. Slootweg PJ. An analysis of the interrelationship of the mixed odontogenic tumors-ameloblastic fibroma, ameloblástico fibro-odontoma, and odontomas. *Oral Surg Oral Med Oral Pathol.* 1981;51(3):266-76.
11. Blinov NN, Zelikman MI, Rtishcheva GM, Shengeliya NA. Test object for quality assurance of orthopantomographs. *Biomed Eng.* 2001;35(5):248-50.
12. Scaf G. Da prescrição radiográfica: uma análise em medicina bucal [tese]. Araraquara: Universidade Estadual Paulista Júlio de Mesquita Filho; 1996.
13. Nogueira CJM. Odontomas e dentes retidos associados. *Odontol Mod.* 1990;17(7):13-6.
14. Correa MSNP, Panella J, Ando T, Vieira RS, Dimov RM. Odontoma composto. *RGO - Rev Gaúcha Odontol.* 1989;37(5):366-8.
15. Duarte CA, Limuro CI, Duarte LPCM, Paiva JB. O odontoma como fator etiológico da não-erupção dentária: relato de caso. *J Bras Odont Clínica.* 1999;3(13):91-3.
16. Batra P, Duggal R, Kharbanda, Parkash H. Orthodontic treatment of impacted anterior teeth due to odontomas: a report of two cases. *J Clin Pediatr Dent.* 2004;28(4):289-94.
17. Freitas A, Rosa JE, Souza IF. Radiologia odontológica. 5a ed. São Paulo: Artes Médicas; 2004. p.547-8.
18. Owens BM, Schuman NJ, Pliske TA, Culley WL. Compound composite odontoma associated with an impacted cuspid. *J Clin Pediatr Dent.* 1995;19(4):293-5.
19. Neville BW, Damm D, Allen CM, Bouquet JE. Patologia oral & maxilofacial. 2a ed. Rio de Janeiro: Guanabara Koogan; 2004. p.605-6.
20. Barrett AP, Waters BE, Griffiths CJ. A critical evaluation of panoramic radiography as a screening procedure in dental practice. *Oral Surg Oral Med Oral Pathol.* 1984;57(6):673-7.
21. Taguchi Y, Kurol J, Kabayashi H, Noda T. Eruption disturbances of mandibular permanent canines in Japanese children. *Int J Paediatr Dent.* 2001;11(2):98-102.
22. Chang JYF, Wang JT, Wang YP, Liu BY, Sun A, Chiang CP. Odontoma: a clinicopathologic study of 81 cases. *J Formos Med Assoc.* 2003;102(12):876-82.
23. Tamme T, Soots M, Kulla A, Karu K, Hanstein SM, Sökk A, et al. Odontogenic tumours, a collaborative retrospective study of 75 cases covering more than 25 years from Estonia. *J Craniomaxillofac Surg.* 2005;32(3):161-5.
24. Lee JS, Kang BC. Screening panoramic radiographs in a group of patients visiting a Health Promotion Center. *Korean J Oral Maxillofac Radiol.* 2005;35(4):199-202.
25. Peltola JS, Ventä I, Haahtela S, Lakoma A, Ylipaavalniemi P, Turtola L. Dental and oral radiographic findings in first-year university students in 1982 and 2002 in Helsinki, Finland. *Acta Odontol Scand.* 2006;64(1):42-6.
26. Bondemark L, Jeppsson M, Lindh-Ingildsen I, Rangne K. Incidental findings of pathology and abnormality in pretreatment orthodontic panoramic radiographs. *Angle Orthod.* 2006;76(1):98-102.
27. Lee CH, Park GJ. Complex and compound odontomas are clinico-pathological entities. *Basic Appl Pathol.* 2008;1(1):30-3.
28. Keith DA. The detection of abnormalities in the jaws. A survey. *Br Dent J.* 1973; 134(4):129-35.
29. Rushton VE, Horner K, Worthington HV. Factors influencing the selection of panoramic radiography in general dental practice. *J Dent.* 1999;27(8):565-71.
30. Lopes SMP, Elias RA, Lopes MA, Hipólito Júnior OD. Achados radiográficos em 1.000 pacientes triados para atendimento odontológico. *Rev Bras Odontol.* 2004;61(3e4):172-4.

Recebido em: 6/11/2008

Versão final reapresentada em: 24/4/2009

Aprovado em: 28/5/2009